- Copyright - Il Pensiero Scientifico Editore downloaded by IP 3.142.198.129 Sun, 28 Apr 2024, 03:00:58

Efficace embolizzazione di una perforazione coronarica distale mediante la tecnica "block and deliver"

Gabriele L. Gasparini, Gennaro Petriello, Jorge Sanz Sanchez, Damiano Regazzoli, Bernhard Reimers

Dipartimento di Cardiologia Invasiva, Humanitas Research Hospital, Rozzano (MI)

Coronary perforation is a rare but potentially lethal complication of percutaneous coronary intervention and it is associated with an increased risk of adverse outcomes. There are no standardized techniques to achieve prompt and effective perforation sealing and treatment is left to the operator's preference and expertise. We report a case of successful embolization of a distal coronary artery perforation using the "block and deliver" technique. The technique is relatively simple and safe, it was effective, and we are strongly convinced that it may be helpful to all interventional cardiologists in their daily practice.

Key words. Block and deliver; Coils; Complications; Coronary artery perforation; Embolization.

G Ital Cardiol 2020;21(6 Suppl 1):42S-45S

INTRODUZIONE

La perforazione coronarica è una complicanza rara (0.1-0.84%) ma grave delle procedure interventistiche coronariche percutanee ed è associata ad un aumentato rischio di eventi avversi[1]. Quando è causata da un filo guida coronarico, la perforazione è solitamente distale, viceversa quando è causata da un dispositivo come un palloncino o uno stent, spesso rappresenta una rottura laterale della parete del vaso. Le perforazioni coronariche sono universalmente codificate utilizzando la classificazione di Ellis[2], tuttavia più di recente è stata proposta una nuova classificazione in base alla loro localizzazione anatomica[3]. Secondo questa classificazione le perforazioni coronariche si suddividono in: 1) perforazioni del vaso principale; 2) perforazioni del vaso distale; 3) perforazioni dei circoli collaterali. Le strategie di trattamento variano dalla semplice osservazione all'immediato intervento e dipendono dai seguenti aspetti: severità della perforazione, presenza di versamento pericardico, stato emodinamico del paziente, sede della perforazione e disponibilità di dispositivi dedicati[4]. Non esistono tecniche universalmente riconosciute e standardizzate per la gestione di tali complicanze e le strategie di trattamento dipendono quindi dall'esperienza e dalla preferenza del singolo operatore. Riportiamo il caso di una perforazione coronarica distale sottoposta ad efficace embolizzazione utilizzando la tecnica "block and deliver"[5-7].

DESCRIZIONE DEL CASO

Un uomo di 66 anni, ex fumatore, dislipidemico con anamnesi positiva per pregresso impianto di stent a carico dell'arteria coronaria destra e dell'arteria interventricolare anteriore, è giunto alla nostra osservazione per angina da sforzo con evidenza strumentale di ischemia miocardica inducibile. L'ecocardiogramma transtoracico documentava normale frazione di eiezione con ipocinesia postero-laterale. L'angiografia coronarica, eseguita tramite accesso arterioso radiale destro 6 F, evidenziava persistente pervietà degli stent precedentemente impiantati a carico della coronaria destra e della discendente anteriore, mentre documentava una lesione subocclusiva dell'arteria circonflessa a livello dell'emergenza di un ramo postero-laterale di discreto sviluppo (Figura 1A). Alla luce dei sintomi riferiti e dell'evidenza strumentale di ischemia inducibile, si optava per la rivascolarizzazione percutanea della suddetta lesione. Dopo aver somministrato carico orale di clopidogrel 600 mg e 100 UI/kg di eparina non frazionata per via endovenosa, si ingaggiava l'ostio del tronco comune con un catetere guida XB 3.5. È stata quindi avanzata una guida coronarica Fielder XTA (Asahi Intecc, Nagoya, Giappone) che si rivelava efficace nel crossare l'occlusione e raggiungere il vero lume distale dell'arteria (Figura 1B). Dopo aver eseguito multiple dilatazioni della lesione con palloni di calibro crescente (Figura 1C), si procedeva ad avanzare uno stent coronarico a livello del ramo postero-laterale. Tuttavia, durante l'avanzamento dello stent si verificava un accidentale ed eccessivo avanzamento della guida coronarica all'interno di un piccolo ramo collaterale distale (Figura 1D). Un'angiografia di controllo documentava la creazione di una perforazione distale a carico della branca collaterale (Ellis III), condizionante spandimento di mezzo di contrasto in pericardio (Figura 1E, 1F). Si procedeva quindi ad immediato avanzamento e successivo gonfiaggio di un pallone 2.5 x 15 mm nel tratto medio dell'arteria circonflessa (Figura 2A), al fine di bloccare lo stravaso di sangue nello spazio pericardico, senza antagonizzare l'effetto anticoagulante dell'eparina. I parametri emodinamici del paziente si mantenevano stabili. Data la persistenza di stravaso di mezzo di contrasto in pericardico nonostante gonfiaggio prolungato del pallone, si procedeva ad embolizzazione distale mediante il rilascio di coil secondo la tecnica "block and deliver". Lasciando gonfio il pallone da occlusione a livello

© 2020 Il Pensiero Scientifico Editore
Gli autori dichiarano nessun conflitto di interessi.
Per la corrispondenza:
Dr. Gabriele L. Gasparini Dipartimento di Cardiologia Invasiva, Humanitas Research Hospital, Via Manzoni 56, 20089 Rozzano (MI)
e-mail: gabriele_luigi.gasparini@humanitas.it

- Copyright - Il Pensiero Scientifico Editore downloaded by IP 3.142.198.129 Sun, 28 Apr 2024, 03:00:58

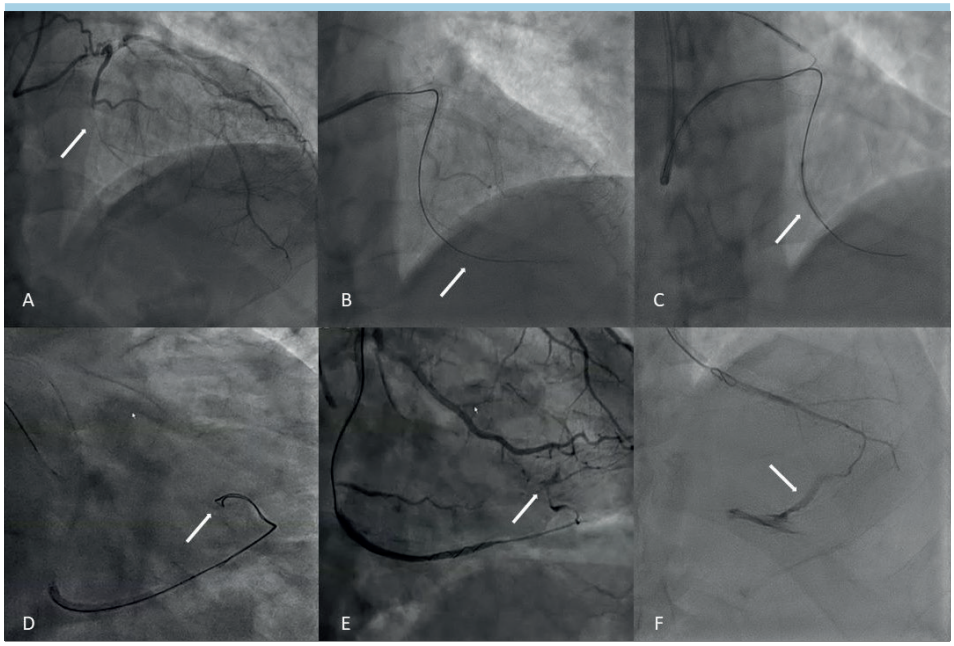

Figura 1. (*A*) Stenosi del ramo postero-laterale. (*B*) Crossing della lesione con guida Fielder XTA. (*C*) Dilatazione con pallone 2.0/20 mm. (*D*) Avanzamento accidentale della guida in un ramo collaterale. (*E*) Proiezione obliqua destra caudata: perforazione del ramo collaterale. (*F*) Proiezione obliqua destra craniata: perforazione del ramo collaterale.

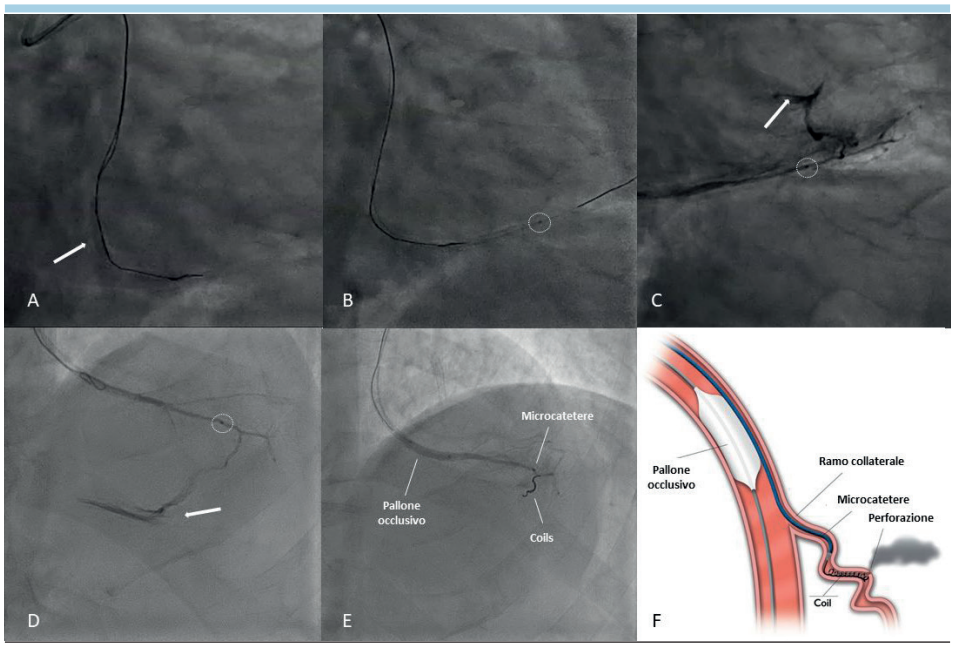

Figura 2. (*A*) Gonfiaggio di un pallone (2.5/15 mm) prossimalmente alla perforazione. (*B*) Avanzamento del microcatetere in prossimità della perforazione (circolo tratteggiato). (*C*) Proiezione obliqua destra caudata: iniezione attraverso il microcatetere (circolo tratteggiato). (*D*) Proiezione obliqua destra craniata: iniezione attraverso il microcatetere (circolo tratteggiato). (*E*) Emostasi completa dopo il rilascio di due coil: iniezione tramite il microcatetere (circolo tratteggiato). (*F*) Illustrazione della tecnica "block and deliver".

del tratto medio dell'arteria circonflessa, un microcatetere Finecross (Terumo, Tokyo, Giappone) veniva avanzato su di una seconda guida in parallelo alla prima. Sgonfiando temporaneamente il pallone, la seconda guida ed il microcatetere venivano fatti avanzare in prossimità della perforazione (Figura 2B). Il pallone da occlusione veniva quindi gonfiato nuovamente e attraverso il microcatetere si procedeva ad eseguire una iniezione superselettiva al fine di identificare la sede atta al rilascio delle coil (Figura 2C, 2D). Mantenendo gonfio il pallone a lato del microcatetere, si procedeva quindi ad avanzare

- Copyright - Il Pensiero Scientifico Editore downloaded by IP 3.142.198.129 Sun, 28 Apr 2024, 03:00:58

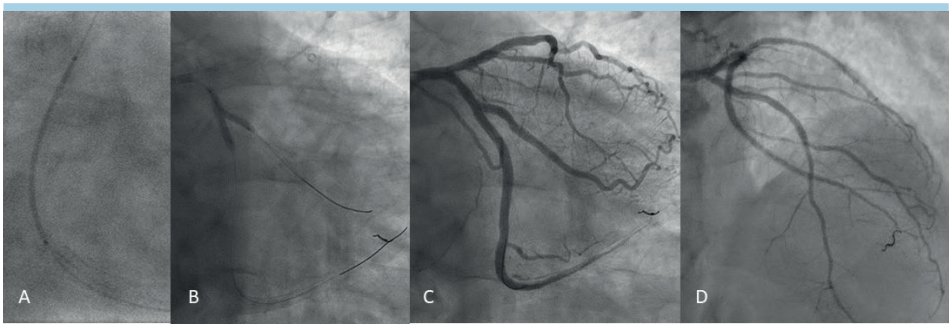

Produttore	Microcatetere	Lunghezza (cm)	Distretto	O.D. massimo (Fr/mm)	I.D. (inch)	Compatibilità con le coils	Compatibilità con GC (Fr)
Stryker neurovascular	EXCELSIOR SL10	150	Neuro	2,4/0.79	0.0165″	≤0.014″	≥6
	EXCELSIOR XT17	150	Neuro	2,4/0.80	0.017″	≤0.014″	≥6
	EXCELSIOR 1018	150	Neuro	2,6/0,87	0.019″	≤0.018″	≥6
Cordis	RAPID TRANSIT	70/150/170	Multidistrict	2,8/0.93	0.021″	≤0.018″	≥7
Terumo	PROGREAT	110/130/150	Multidistrict	2,9/0.97	0.022″	≤0.018″	8
	FINECROSS	130/150	Cardio	2,4/0.79	0.018″	≤0.014″	≥6
Asahi	CORSAIR	135/150	Cardio	2,8/0.95	0.015″	≤0.014″	≥7
	CORSAIR PRO	135/150	Cardio	2,8/0.95	0.015″	≤0.014″	≥7
	STRIDESMOOTH	125/150	Multidistrict	2,8/0.94	0.022″	≤0.018″	≥7
	CARAVEL	135/150	Cardio	2,6/0.87	0.016″	≤0.014″	≥6
Volcano	VALET	135/150	Cardio	2,4/0.76	0.018″	≤0.014″	≥6
Imds	NHANCER PRO X	135/155	Cardio	2,6/0.87	0.015″	≤0.014″	≥6
Vascular solution	TURNPIKE	135/150	Cardio	3,1/1.02	0.015″	≤0.014″	≥7
	TURNPIKE LP	135/150	Cardio	2,9/0.97	0.015″	≤0.014″	≥7

O.D. : diametro esterno; I.D.: diametro interno; GC: catetere guida

E

Figura 3. (*A*) Rilascio di uno stent al tratto medio dell'arteria circonflessa. (*B*) Kissing balloon in sede di biforcazione arteria circonflessa/ramo marginale. (*C*) Risultato finale: proiezione obliqua destra caudata. (*D*) Risultato finale: proiezione obliqua destra craniata. (*E*) Compatibilità della tecnica "block and deliver" in accordo con il diametro delle coil e la dimensione del catetere guida.

due coil da 0.010″ a rilascio controllato (Axium Detachable Coils, Medtronic, Irvine, CA, USA). Una successiva iniezione attraverso il microcatetere documentava emostasi completa a livello del sito di perforazione (Figura 2E). In considerazione della stabilità clinica del paziente si procedeva quindi a completare la rivascolarizzazione dell'arteria circonflessa tramite l'impianto di due ulteriori stent medicati, con ottimo risultato angiografico finale (Figura 3A-3D). Un controllo ecocardiografico non rilevava la presenza di versamento pericardico significativo ed il paziente, dopo aver proseguito l'osservazione clinica nel reparto di degenza ordinaria, veniva dimesso il giorno seguente la procedura. Un follow-up clinico eseguito ad 1 mese di distanza non registrava eventi cardiovascolari.

DISCUSSIONE

La perforazione di un vaso distale è spesso causata da un eccessivo ed involontario avanzamento del filo guida nel letto distale. Questa evenienza è più frequente quando si utilizzano guide stiff, rastremate o polimeriche. Come in tutti i casi di perforazione il primo step è quello di fermare il sanguinamento nello spazio pericardico; ciò si ottiene tramite l'immediato gonfiaggio di un pallone. Se, nonostante il gonfiaggio prolungato del pallone prossimalmente alla sede di perforazione, non si ottiene un'adeguata risoluzione dello stravaso ematico, è consigliabile ricorrere all'embolizzazione distale mediante il rilascio di coil attraverso un microcatetere. La tecnica più conosciuta ed adottata in questa situazione prevede il ricorso ad un secondo catetere guida ("dual-guide technique")[4] nel quale far avanzare il microcatetere in questione. Tuttavia, recentemente è stata descritta una tecnica che consente l'embolizzazione distale utilizzando un singolo catetere guida, nel quale viene fatto avanzare un microcatetere (atto al rilascio di coil) a lato del pallone (che viene gonfiato per fermare il sanguinamento in pericardio). Nonostante il pallone gonfio a lato del microcatetere, risulta infatti possibile far avanzare le coil all'interno di quest'ultimo (Figura 2F). Inoltre sfruttando le iniezioni selettive dal microcatetere è possibile accertarsi di aver ottenuto l'emostasi completa senza dover sgonfiare il pallone, minimizzando così il rischio di versamento pericardico. Qualora si abbiano a disposizione coil da 0.010″, ciò risulta possibile anche con cateteri guida ≥6 Fr (Figura 3E)[6,7]. Tale tecnica, più comunemente denominata "block and deliver"[3], consente un rapido ed efficace trattamento della perforazione, evitando il ricorso ad un secondo catetere guida. Il vantaggio più importante che ne deriva è la possibilità di valutare accuratamente la chiusura della perforazione, prima e dopo il rilascio di coil, mediante iniezioni superselettive di mezzo di contrasto attraverso il microcatetere, senza la necessità di sgonfiare il pallone da occlusione. È importante sottolineare che l'algoritmo universale di gestione delle perforazioni coronariche[3] sconsiglia il ricorso all'antagonizzazione dell'eparina se non al termine di qualsiasi strategia terapeutica adottata, dopo che l'intero materiale intracoronarico utilizzato sia stato rimosso. Inoltre è preferibile l'utilizzo di coil a rilascio controllato, in quanto con queste ultime è possibile confermarne il corretto posizionamento e, in caso contrario, l'eventuale riposizionamento.

CONCLUSIONI

In questo articolo abbiamo descritto un caso di embolizzazione di una perforazione coronarica distale mediante il ricorso alla tecnica "block and deliver". Tale tecnica è semplice, efficace e sicura e non necessita di un secondo accesso vascolare. Riteniamo pertanto che la sua conoscenza sia di estrema utilità per tutti i cardiologi interventisti nella loro pratica quotidiana.

- Copyright - Il Pensiero Scientifico Editore downloaded by IP 3.142.198.129 Sun, 28 Apr 2024, 03:00:58

RIASSUNTO

La perforazione coronarica è una complicanza rara ma grave delle procedure interventistiche coronariche percutanee ed è associata ad un aumentato rischio di eventi avversi. Non esistono tecniche universalmente riconosciute e standardizzate per la gestione di tali complicanze e le strategie di trattamento dipendono quindi dall'esperienza e dalla preferenza del singolo operatore. Riportiamo il caso di una perforazione coronarica distale sottoposta ad efficace embolizzazione utilizzando la tecnica "block and deliver". Tale tecnica è semplice, efficace e sicura e non necessita di un secondo accesso vascolare. Riteniamo pertanto che la sua conoscenza sia di estrema utilità per tutti i cardiologi interventisti nella loro pratica quotidiana.

Parole chiave. Block and deliver; Coil; Complicanze; Embolizzazione; Perforazione coronarica.

BIBLIOGRAFIA

1. Shimony A, Joseph L, Mottillo S, et al. Coronary artery perforation during percutaneous coronary intervention: a systematic review and meta-analysis. Can J Cardiol 2011;27:843-50.

2. Ellis SG, Ajluni S, Arnold AZ, et al. Increased coronary perforation in the new device era. Incidence, classification management and outcome. Circulation 1994;90:2725-30.

3. Brilakis ES. Manual of Coronary Chronic Total Occlusion Interventions. A Step-By-Step Approach. 2nd edition. Waltham, MA: Elsevier; 2018.

4. Ben-Gal Y, Weisz G, Collins MB, et al. Dual catheter technique for the treatment of severe coronary artery perforations. Catheter Cardiovasc Interv 2010;75:708-12.

5. Tarar MN, Christakopoulos GE, Brilakis ES. Successful management of a distal vessel perforation through a single 8-French guide catheter: combining balloon inflation for bleeding control with coil embolization. Catheter Cardiovasc Interv 2015;86:412-6.

6. Garbo R, Oreglia JA, Gasparini GL. The balloon-microcatheter technique for treatment of coronary artery perforations. Catheter Cardiovasc Interv 2017;89:E75-83.

7. Gasparini GL, Merella P, Mazzarotto P, et al. Retrograde approach-related epicardial collateral channel perforation successfully treated with simultaneous bilateral coils embolization: a case illustration and review. Cardiovasc Revasc Med 2018;19(7 Pt B):879-86.